社会医療法人大雄会
地域医療連携広報誌

# つながる医療

腫瘍外科　診療部長
野中（のなか） 健一（けんいち） 医師

1995年　岐阜大学卒業

●**資格**／日本外科学会専門医、日本消化器外科学会専門医、日本がん治療認定医機構認定医、日本消化器がん外科治療認定医、医学博士

●**所属学会**／日本外科学会、日本消化器外科学会、日本消化器病学会、日本大腸肛門病学会、日本癌治療学会、日本内視鏡外科学会、日本外科系連合学会、日本膵臓学会、日本臨床外科学会

●**専門領域**／消化器外科、内視鏡外科、腫瘍免疫

## 腫瘍外科

## 低侵襲な腹腔鏡手術から、肛門温存術、化学療法との組み合わせまで ― 適応を拡大しながら、腫瘍を取りきる手術に積極的に取り組んでいます。

大雄会では、胃がん・大腸がんの外科治療において、腹腔鏡手術に積極的に取り組んでいます。

また、従来では難しいとされてきた肛門温存術や、化学療法との組み合わせの手術など、腫瘍を取りきることを目指す治療を行っています。

それぞれの特性について、診療部長の野中健一医師にお話しを伺いました。

[図1-A]

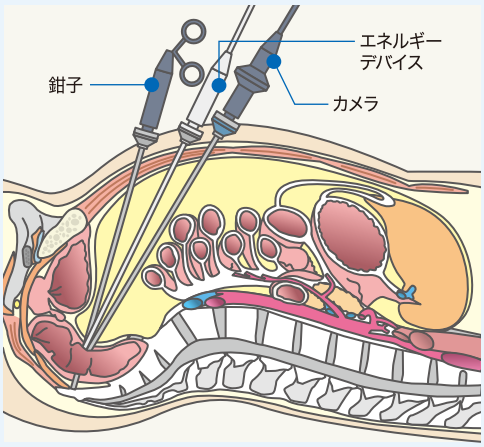


[図1-B]

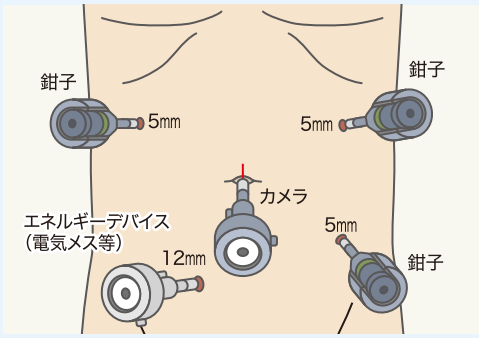

# 腫瘍外科

## 内臓ダメージ・癒着・出血も少ない 低侵襲な腹腔鏡手術

腹腔鏡手術とは、お腹の中に炭酸ガスを注入し、カメラと鉗子類や電気メス等を挿入して操作を進めるものです【図1】。近年、腹腔鏡手術を行う施設は増加しており、大雄会でも、胃や大腸に対して積極的に手術を行っています。

腹腔鏡手術は患者さんから見れば、従来の開腹手術に比べ、傷口が小さく痛みが少ないことが大きなメリットとなります。その他の利点として、腹壁のみならず内臓に対するダメージが少ないことが挙げられます。通常の開腹手術の場合、内臓はいきなり外気に晒され、ダメージの原因となる乾燥しやすい状況の中で手術が進行します。また手術の過程で、腫瘍と関係のない部位の腸管がお腹の片隅に押しやられ圧迫がかかったままになり、内臓の表面の膜に小さい傷がついて術後の回復を遅らせます。また、腸管同士で癒着しやすくなり、場合によっては腸閉塞の原因となります。腹腔鏡手術では炭酸ガスでお腹を膨らませますので、内臓が外気に直接触れることは有りません。また鉗子で腸管を把持するので、腸管が異物に接する時間や面積が非常に少なくなります。よって内臓表面の傷がつきにくく、腸管の癒着も軽度で腸閉塞のリスクも下がり、術後の回復が早くなります。

一方、術者からみれば、小さい傷から鉗子や電気メスを挿入し、動きを非常に制限された状態で手術を行わなければならず、開腹手術と比べて長時間になり、高度な技術が要求されます。しかし熟練した術者であれば、開腹手術との差は1時間程度です。当院でも、この時間を目途に手術を施行するよう努めています。更に、お腹の中に入れるカメラはハイビジョンで画像が鮮明に拡大されるため、繊細な操作が可能となり出血も非常に少なくすみます。

がんの根治性に関してはまだ明らかとはなっていませんが、国内の大規模臨床試験の経過報告から判断すると、少なくとも大腸がんの腹腔鏡手術は開腹手術に比べて劣らないということが言えそうです。

## 積極的に肛門を温存する 直腸がん手術

更に大雄会では、肛門温存に積極的に取り組んでいます。数年前までは、肛門に近い直腸がんに対しては、肛門を残せないとされてきました。しかし現在では条件を満たせば、括約筋間切除が可能です。図2（直腸・肛門管冠状断）のように内肛門括約筋と外肛門括約筋との間に切離を広げていき、外肛門括約筋を残して（肛門機能を温存して）腫瘍を取りきることができます。一時的な人工肛門を必要としますが、最終的には元に戻すことが可能です。

当院では、可能な限り腹腔鏡手術で肛門温存を行っています。

[図2]

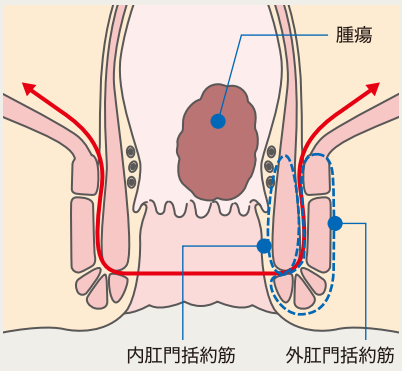


## 飛躍的に発展した化学療法と 組み合わせて 発見時に切除不可能な腫瘍も取りきる

近年の化学療法（抗がん剤治療）の発展は著しく、発見時には手術で切除不可能でも、化学療法や放射線治療を行うことで腫瘍を小さくしてから切除し、治癒することも期待できます。

図3（CT、大腸カメラ）は直腸がんが骨盤内の筋肉を巻き込んで浸潤した症例で、発見時には切除不可能でした。しかし、これに対して化学療法と放射線治療との併用療法（化学放射線療法）を施行したところ、腫瘍が著しく縮小し、筋肉との境界が明らかとなったため、切除することができました。

[図3]

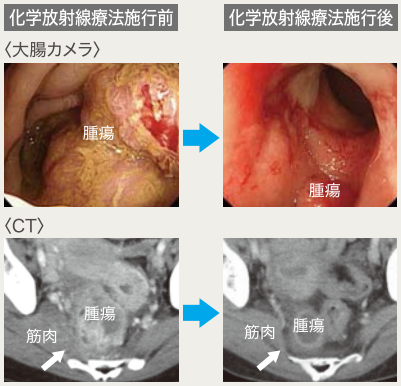


[図4]

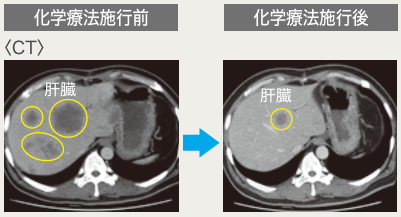


肝臓内のやや黒い領域が転移巣で、化学療法にて著しく縮小した。

図3・4は野中医師が岐阜大学医学部附属病院で担当した症例です。

転移に関しても同様です。図4（CT）は肝転移の症例ですが、FOLFOXという化学療法を行い、2か月足らずで腫瘍は1/8に縮小（長径の合計を比較した場合）しました。この状態で肝転移巣の切除術を行いました。その後、化学療法を継続しつつ経過観察していましたが、残りの肝臓に再発を認めたため再手術を行いました。その後は7年間無再発生存中です。通常大腸がんは術後5年間再発が無ければほぼ治ったと考えますので、この症例は発見時に切除しきれない状態であったにもかかわらず、化学療法と手術を組み合わせることで、完治したと考えられます。

大雄会では、消化器系のがん治療において消化器内科、放射線内科などとの院内連携を行っており、また、難易度の高い状態であっても、岐阜大学腫瘍外科との連携のもと積極的に手術を行って参ります。お気軽にご相談いただければと思います。


詳しくは、地域医療連携室までお電話ください。

tel. 0586-26-2366（直通） fax. 0586-24-9999

tel. 0586-72-1211（代表） ●受付時間:月～金8:30～19:00 土8:30～12:30 ※祝日、年末年始、4月3日除く

社会医療法人 大雄会

http://www.daiyukai.or.jp/


2014.02